

---

Katedra i Zakład Anatomii Prawidłowej Człowieka. Akademia Medyczna w Lublinie  
Kierownik: prof. dr hab. n. med. Stanisław Załuska

Ryszard MACIEJEWSKI, Barbara MADEJ,  
Agnieszka ANASIEWICZ

### **The High Opening of the Right Bronchial Artery with a Non-typical Course**

Wysokie odejście tętnicy oskrzelowej prawej z nietypowym przebiegiem

Authors describing the bronchial vessels agree to the fact that they are characterised by a great variability in regard to their number and the place where they leave aorta (1, 2, 6). The characteristic feature of the right bronchial artery is that it often forms common trunks with other vessels (mainly with the first right aortic intercostal branch or with one of the upper oesophageal arteries). It can also have a common let-out trunk with the left upper bronchial artery (4). Bearing in mind that the operations on trachea and bronchi are difficult, and that it is very important to maintain the blood supply of the walls in the operated organs we have decided to publish our observations. They refer to a case, not described before, in which the right bronchial artery left the aortic arch in a high position making the vascular supply to the front lower half of the trachea and its bifurcation. Then, it went down to the membranous part of the right bronchus.

#### **RESULTS**

The case presented above was observed while examining bronchial arteries in 30 blocks of mediastinum organs (5). The specimens were taken from the cadavers of people whose reason for death was not a circulatory system or respiratory system disease. The case refers to a 45-year-old man. The block of organs consisted of: the trachea with the bronchi, both lungs, the aorta with its branches, the pulmonary trunk with pulmonary arteries and pulmonary veins. The examined elements were injected with 60% duracryl (Spofa-Dental) in different colours. After having been corroded in sulphuric acid the elements were rinsed under the running water (10). In one of the 30 examined blocks we noticed a high opening of the bronchial artery from the aorta (Fig. 1). Then, the artery had its way up arching around the lower part of the trachea to which it gave its small branches. After that it arched along the left margin of the trachea and went down to the posterior surface of the trachea bifurcation. Then, typically, went on the membranous wall of the right bronchus (Figs 1 and 2).

## DISCUSSION

The occurrence of such a course of the right bronchial artery may be of practical importance in tracheoplasty (8). If the vessel was cut it might lead to an acute ischaemia of the bronchi of the right lung with all its consequences (7, 9). The above case, as well as other, quite often occurring anomalies of the artery bronchial system described by other authors make us realise how important it is to know the anatomy of the area (3, 4, 5). It leads us to a conclusion that one should identify the bronchial arteries very precisely before cutting them, provided that the operation conditions allow for that.

## REFERENCES

1. Bochenek A., Reicher M.: Anatomia człowieka. T. II, PZWL, Warszawa 1992.
2. Botenga A.S.J.: Selective bronchial and intercostal arteriography. H.E. Stenfort Kroese N.V., Leiden 1970.
3. Cudkowicz L.: Bronchial arterial blood flow in man. A review. *Med. Thorac.* 19, 582, 1962.
4. Łasiński W.: Anatomia typograficzna i stosowana. T. I, PZWL, Warszawa 1983.
5. Maciejewski R., Jabłonka S., Wójtowicz Z.: Unaczynienie tętnicze oskrzeli głównych i tchawicy. [in:]. Jubileuszowy 25 Zjazd Sekcji Chirurgii Klatki Piersiowej, Serca i Naczyń TChP. Łódź 1994.
6. Michałewski K.: Rowki tętnicze chrząstek oskrzelowych. *Folia Morphol. (Warsz.)* 27, 4, 1968.
7. Mlekodaj S., Papliński Z.: Chirurgia płuc. [in:] Chirurgia kliniczna i operacyjna. Red. Śliwiński M., Rudowski W., T. III/1, PZWL, Warszawa 1984.
8. Sawa A.: Gojenie się okrzężnej rany tchawicy. Badania doświadczalne. Post-doctoral thesis. A.M., Lublin 1979.
9. Szczerbo-Trojanowska M.: Badania doświadczalne i kliniczne nad przezcewnikową embolizacją tętnic w leczeniu krwotoków płucnych. Post-doctoral thesis. A.M., Lublin 1984.
10. Tompsett D.H.: Anatomical techniques. Livingstone, London 1970.

Otrzymano 1995.05.12.

## STRESZCZENIE

Przedstawiony przypadek obserwowano podczas badań nad tętnicami oskrzelowymi. Doświadczenia zostały przeprowadzone na 30 blokach narządów śródpiersia. Preparaty pobierano ze zwłok ludzi, u których przyczyną śmierci nie była choroba układu krążenia ani układu oddechowego. Omawiany przypadek dotyczył zwłok 45-letniego mężczyzny. Opisowywany blok narządów składał się z tchawicy z oskrzelami, obu płuc, aorty z jej gałęziami, pnia płucnego z tętnicami płucnymi oraz z żył płucnych. Elementy te nastrożkiwano 60% durakrylem (firmy Spofa-Dental) w różnych kolorach i po wytrawieniu w kwasie siarkowym preparat płukano pod bieżącą wodą. Na 30 przebadanych przypadków w jednym spostrzeżono wysokie odejście tętnicy oskrzelowej prawej od aorty (ryc. 1). W dalszym swym przebiegu tętnica ta kierowała się ku górze, obejmując łukiem dolną część tchawicy, do której oddawała drobne gałązki. Następnie wyginała się łukiem po lewym brzegu tchawicy i schodziła na powierzchnię tylną jej rozdwojenia, dalej — już typowo — biegła po ścianie błoniastej oskrzela głównego prawego (ryc. 1 i 2).

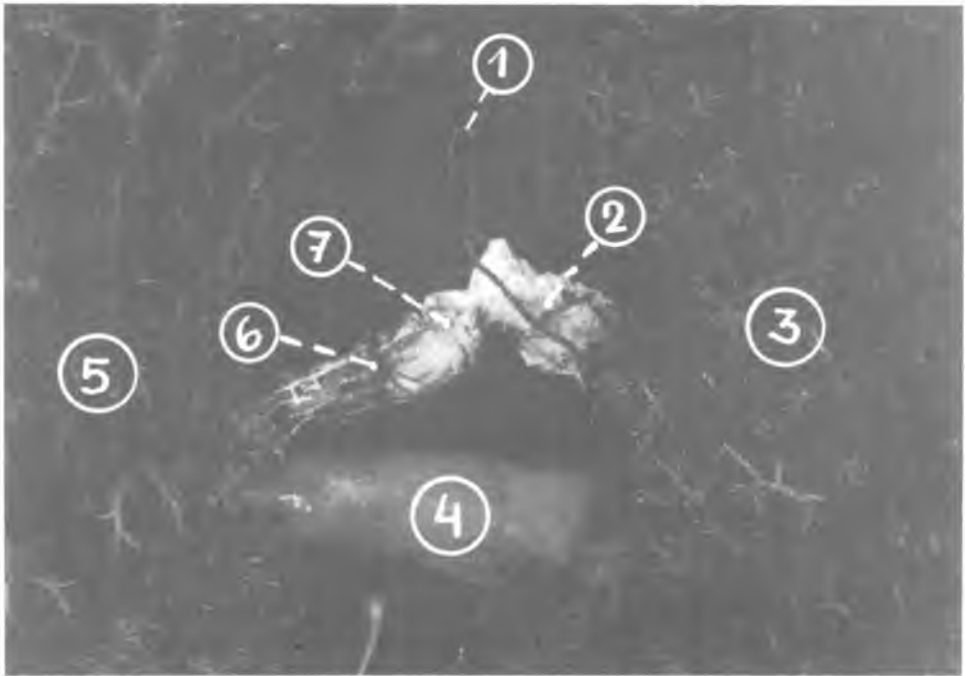


Fig. 1. Bronchi, veins and bronchial arteries of the lungs; posterior view on corrosion cast; the trachea was removed to expose the right bronchial artery; 1 — the right bronchial artery, 2 — the right main bronchus, 3 — the right lung, 4 — the left atrium of the heart with pulmonary veins, 5 — the left lung, 6 — the left bronchial artery, 7 — the left main bronchus

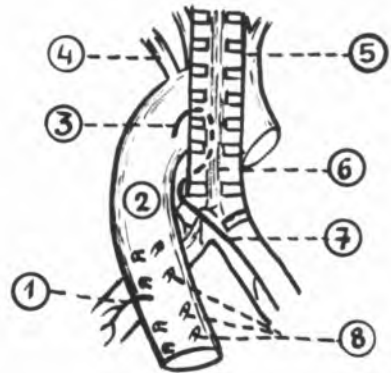


Fig. 2. Scheme of the right bronchial artery position; 1 — the left bronchial artery, 2 — the aorta, 3 — the right bronchial artery (pretracheal segment), 4 — the left subclavian artery, 5 — the brachiocephalic trunk, 6 — the trachea (posterior wall), 7 — the right bronchial artery (bronchial segment), 8 — the right intercostal arteries

